Weichgewebekonditionierung mit der Straumann® Bone Level Implantatlinie

straumann
simply doing more

ITI International Team for Implantology

Das ITI (International Team for Implantology) ist akademischer Partner der Institut Straumann AG in den Bereichen Forschung und Weiterbildung.

Kommunikation ist der Schlüssel für den Ablauf der zahnärztlichen Implantatbehandlung

Interdisziplinäre Behandlungsplanung umfasst die Zusammenarbeit verschiedener Parteien:

- Patient
- Allgemeinzahnarzt
- Chirurg
- Prothetiker
- Dentallabor

Um ein erfolgreiches Behandlungsergebnis zu erreichen, ist die Kommunikation zwischen allen Beteiligten unverzichtbar. Die einzelnen Parteien sollten sich der Schritte und Schnittstellen bewusst sein und ihre Positionen untereinander austauschen, um die richtigen Entscheidungen zu treffen.

Eine allgemeine Übersicht über den Behandlungsablauf ist unten dargestellt, unterteilt in verschiedene Behandlungsschritte. Vor jedem Entscheidungsschritt (blau in der Abbildung unten) ist ein effektiver Austausch hilfreich.

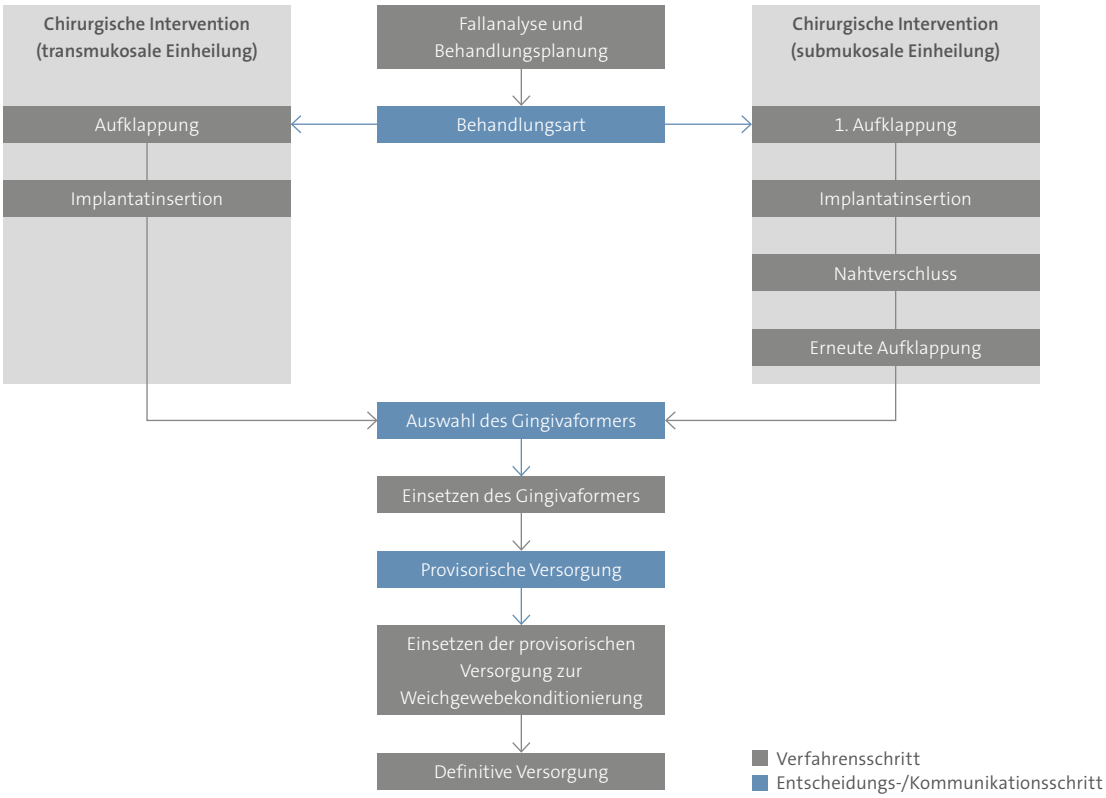

Behandlungsablauf

1. Fallanalyse und Behandlungsplanung

Das Weichgewebemanagement beginnt bei der Planung des Falls, da die Form des Weichgewebes analysiert werden muss und die Weichgewebekonditionierung von der Implantatplatzierung beeinflusst wird. Jeder Fall ist anders; deshalb sind eine exakte Analyse und Planung von Anfang an hilfreich, um das gewünschte ästhetische Ergebnis zu erreichen. Verschiedene Faktoren (z. B. Indikation, Patientenerwartungen, Form des Weichgewebes, Knochenqualität, Lage der Implantationsstelle) haben Auswirkungen auf das Behandlungsergebnis. Das Ausmass der Komplexität und der mit individuellen Verfahren verbundenen Risiken kann beispielsweise mit dem **ITI SAC Assessment Tool**[1] beurteilt werden. Allgemein gilt, dass der Grad der Komplexität mit der Zunahme der beteiligten Schritte und des ästhetischen Ergebnisses steigt, das erreicht werden muss, um ein zufriedenstellendes Resultat zu erhalten. Zunehmende ästhetische Komplexität führt im Allgemeinen zu längerer Behandlungsdauer und höheren Kosten. Die Information und Aufklärung des Patienten bei Beginn der Behandlung könnte seine Bereitschaft zur Mitarbeit erhöhen.

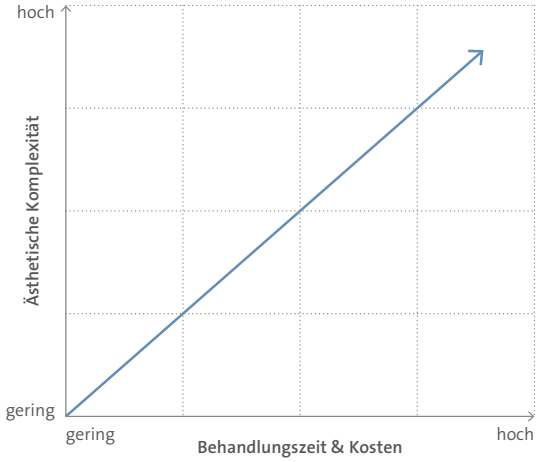

2. Chirurgische Behandlung und Einheilphase

Basierend auf dem Fall und seinen Präferenzen wird der Zahnarzt einen submukosalen oder transmukosalen Ansatz wählen.

Beim **submukosalen Ansatz** wird nach der Implantatinsertion eine Verschlussschraube eingesetzt und der Lappen verschlossen. Bei einer zweiten Operation nach einer ersten Einheilphase wird der Gingivaformer eingesetzt und mit der Weichgewebekonditionierung begonnen.

Der Gingivaformer startet die erste Phase der Weichgewebekonturierung. Bone Level Gingivaformer wurden entwickelt, um die Grösse der Sekundärteile für die definitive Versorgung nachzubilden. Dieses Konzept wird als **Consistent Emergence Profiles™** bezeichnet.



Schematische Darstellung des submukosalen Verfahrens, das zwei chirurgische Interventionen erfordert

Der **transmukosale Ansatz** ermöglicht ein unkompliziertes Verfahren und vermeidet eine zweite Operation.

Die Entscheidung, welches Sekundärteil für die definitive Versorgung verwendet wird, muss zu Beginn der Behandlung getroffen werden, damit der Gingivaformer entsprechend gewählt werden kann. Deshalb sind eine Rückwärtsplanung und gute Kommunikation zwischen den behandelnden Zahnärzten und dem Dentallabor notwendig. Die Tabellen auf den folgenden Seiten unterstützen die Auswahl des passenden Gingivaformers, in dem sie die beste Übereinstimmung zwischen dem konischen Gingivaformer und der definitiven Versorgung zeigen. Es gibt noch weitere Alternativen im Gingivaformer-Portfolio (z. B. individualisierbare Sekundärteile, flaschenförmige Gingivaformer), die in den Tabellen nicht dargestellt sind. Diese Alternativen sind für zusätzliche Bedürfnisse für individuelle Fälle und zur Verwendung basierend auf Anwenderpräferenzen vorgesehen. Weitere Einzelheiten über diese Lösungen finden sich in der *Broschüre Basisinformationen zu den chirurgischen Verfahren – Straumann® Dental Implant System,* 151.754.

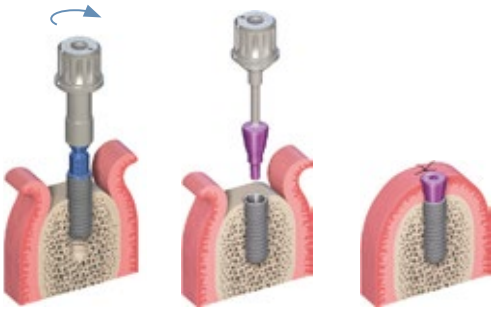

Schematische Darstellung des transmukosalen Verfahrens

3. Provisorische Versorgung (Formen des Weichgewebes)

Nach der ersten Einheilphase kann das Weichgewebe mithilfe von Provisoriumssekundärteilen geformt werden. Diese zusätzliche Weichgewebekonditionierung mit dem Provisoriumssekundärteil kann ein noch ästhetischeres Ergebnis erreichen und das Weichgewebe bei Bedarf verbreitern (siehe Fälle auf den Seiten 10–14). Die Papille kann zusätzlich geformt und an die definitive Versorgung angepasst werden. Für diese Schritte muss dem Patienten der zusätzliche Aufwand bewusst gemacht werden, der notwendig ist, um das ästhetische Ergebnis zu verbessern. Wiederum unterstützt eine gute Kommunikation mit dem Dentallabor und den behandelnden Ärzten das Endresultat.

4. Behandlungsabschluss und Nachsorge

Wenn der Zahnersatz eingesetzt, angepasst und damit die Behandlung abgeschlossen ist, tragen regelmässige Termine zur Nachkontrolle und gute Mundhygiene dazu bei, unerwünschte Effekte zu vermeiden und die Patientenzufriedenheit auf hohem Niveau zu halten.

Das Gingivaformer- und Provisoriumssekundärteil-Portfolio

Verschlussschrauben für beide Plattformen in 2 verschiedenen Höhen erhältlich.

Bei submukosaler Einheilung sind **Verschlussschrauben** in verschiedenen Höhen für die unterschiedlichen Plattformen (Narrow CrossFit® [NC] und Regular CrossFit® [RC]) erhältlich. Diese ermöglichen eine einfache geschlossene Einheilung aufgrund ihrer reduzierten Höhe und ihres reduzierten Durchmessers (angepasst an Implantatdurchmesser).

Konische Sekundärteile sind die unproblematische Lösung für das Weichgewebemanagement. Sie sind für beide Plattformen in verschiedenen Durchmessern und Höhen erhältlich.

Bei **transmukosaler Einheilung** oder nach erneuter Aufklappung bei einem gedeckt eingeheilten Fall bietet Straumann verschiedene Typn von **Gingivaformern**. Diese Sekundärteile ermöglichen die Formung des Weichgewebes.

In speziellen Fällen, z. B. bei dünnem Mukosatyp, könnte ein flaschenförmiges Sekundärteil vorteilhaft sein. Flaschenförmige Sekundärteile sind für beide Plattformen in verschiedenen Höhen erhältlich.

Für spezielle Patientenfälle oder wenn ein zementierbares Sekundärteil mit einem Durchmesser von 6,5 mm verwendet wird, hat sich das individualisierbare Sekundärteil als ideale Lösung erwiesen. Diese Sekundärteile sind für beide Verbindungsplattformen erhältlich.

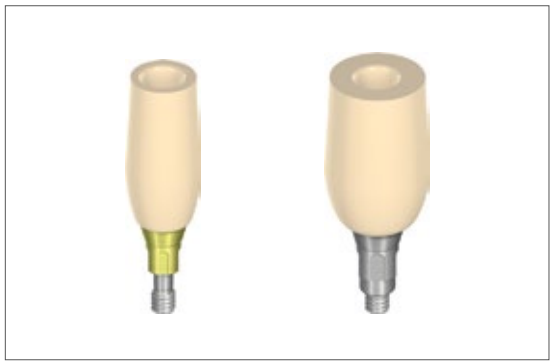

PMMA-Provisoriumssekundärteile sind für additive und subtraktive Verfahren erhältlich.

Allgemein wird eine **provisorische Versorgung** empfohlen, um eine gutes ästhetisches Ergebnis zu erreichen. Für eine provisorische Versorgung sind zwei Arten von Sekundärteilen erhältlich: PMMA- und Titan-Provisoriumssekundärteile. Diese unterstützen eine zusätzliche Weichgewebekonditionierung. Ein Beispiel wird im nachfolgenden Fall gezeigt.

Das PMMA-Provisoriumssekundärteil ermöglicht ein subtraktives und additives Verfahren zur Herstellung einer provisorischen Versorgung.

Titan-Provisoriumssekundärteile sind für additive Verfahren erhältlich.

Die Titan-Gingivaformer wurden zum Aufbau einer provisorischen Versorgung durch Hinzufügen von Material zum Pfosten entwickelt.

Das Konzept Consistent Emergence Profiles™

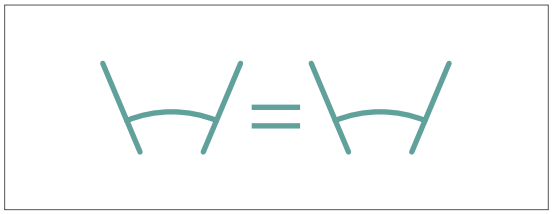



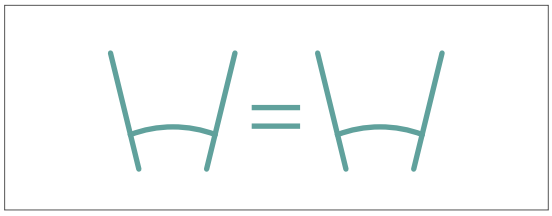

Die Gingivaformer, Provisoriums- und definitiven Sekundärteile des Straumann® Bone Level Implantatsystems wurden mit einem Austrittsprofil entwickelt, das bei Kombination spezifischer Produkte bei allen Behandlungsschritten gleich ist. Für jedes definitive Standardsekundärteil (mit Ausnahme von Meso-, Straumann® CARES® und Gold-Sekundärteilen) gibt es einen entsprechenden Gingivaformer. Demnach besitzt das definitive Sekundärteil das gleiche Austrittsprofil, das zuvor durch den zugehörigen Gingivaformer geschaffen wurde. Die Abbildungen zeigen Beispiele zusammengehöriger Gingivaformer und definitiver Sekundärteile.

Im Straumann® Portfolio gibt es immer eine am besten passende Kombination zwischen einem definitiven Sekundärteil und einem konischen Gingivaformer. Die abgebildeten Beispiele zeigen ein definitives Sekundärteil mit dem spezifischen konischen Gingivaformer, der am besten passt. Die Tabellen auf den folgenden Seiten können herangezogen werden, um den Gingivaformer zu finden, der am besten zu einem bestimmten definitiven Sekundärteil passt. Die wichtigsten Eigenschaften des definitiven Sekundärteils sind Typ (z. B. verschraubtes Sekundärteil), Sekundärteildurchmesser (∅) und Gingivahöhe (GH). Sekundärteilhöhe (SH), Winkel und Material beeinflussen die Auswahl des Gingivaformers nicht. Wenn diese Parameter bekannt sind, kann ein entsprechender Gingivaformer ausgewählt werden.

Die Tabellen auf den Seiten 7 – 9 enthalten nur die jeweils am besten passende Kombination von konischem Gingivaformer und definitivem Sekundärteil. Weitere Einzelheiten über die möglichen Kombinationen aller Straumann® Gingivaformer mit den definitiven Sekundärteilen finden sich in der Broschüre *Basisinformationen zu den chirurgischen Verfahren – Straumann® Dental Implant System,* 151.754.

Zementierte Lösungen

Plattform	NC													
	Anatomisches Sekundärteil								Zementierbares Sekundärteil					
Typ														
Material	Ti		Ti		IPS e.max®		IPS e.max®		Ti			Ti		
Winkel	0°		15°		0°		15°		0°			0°		
Ø (mm)	4,0		4,0		4,0		4,0		3,5			5,0		
GH (mm)	2,0	3,5	2,0	3,5	2,0	3,5	2,0	3,5	1,0	2,0	3,0	1,0	2,0	3,0
GH (mm)	3,5	5,0	3,5	5,0	3,5	5,0	3,5	5,0	3,5	3,5	5,0	2,0	3,5	5,0
Ø (mm)	4,8				4,8				4,8	3,6		4,8		
Typ														
	Konischer Gingivaformer													

Plattform	RC													
	Anatomisches Sekundärteil								Zementierbares Sekundärteil					
Typ														
Material	Ti		Ti		IPS e.max®		IPS e.max®		Ti			Ti		
Winkel	0°		15°		0°		15°		0°			0°		
Ø (mm)	6,5		6,5		6,5		6,5		5,0			6,5		
GH (mm)	2,0	3,5	2,0	3,5	2,0	3,5	2,0	3,5	1,0	2,0	3,0	1,0	2,0	3,0
GH (mm)	4,0	6,0	4,0	6,0	4,0	6,0	4,0	6,0	2,0	4,0	6,0	2,0	4,0	6,0
Ø (mm)	6,5				6,5				5,0			6,5		
Typ														
	Konischer Gingivaformer													

Verschraubte Lösungen

Plattform	NC													
	Anatomisches Sekundärteil				Verschraubtes Sekundärteil									
Typ														
Material	IPS e.max®		IPS e.max®		TAN			TAN			TAN		TAN	
Winkel	0°		15°		0°			0°			17°		30°	
Ø (mm)	4,0		4,0		3,5			4,6			4,6		4,6	
GH (mm)	2,0	3,5	2,0	3,5	1,0	2,5	4,0	1,0	2,5	4,0	2,5	4,0	2,5	4,0
GH (mm)	3,5	5,0	3,5	5,0	2,0	3,5	5,0	2,0	3,5	5,0	3,5			
Ø (mm)	4,8				3,6			4,8			4,8			
Typ														
	Konischer Gingivaformer													

Plattform	RC											
	Anatomisches Sekundärteil				Verschraubtes Sekundärteil							
Typ												
Material	IPS e.max®		IPS e.max®		TAN			TAN			TAN	
Winkel	0°		15°		0°			17°			30°	
Ø (mm)	6,5		6,5		4,6			4,6			4,6	
GH (mm)	2,0	3,5	2,0	3,5	1,0	2,5	4,0	2,5	4,0		2,5	4,0
GH (mm)	4,0	6,0	4,0	6,0	2,0	4,0	6,0	4,0				
Ø (mm)	6,5				5,0			5,0				
Typ												
	Konischer Gingivaformer											

Hybrid-Lösungen

Plattform	NC														
	Verschraubtes Sekundärteil										LOCATOR®				
Typ															
Material	TAN			TAN			TAN		TAN		Ti-Legierung				
Winkel	0°			0°			17°		30°		0°				
Ø (mm)	3,5			4,6			4,6		4,6		3,8				
GH (mm)	1,0	2,5	4,0	1,0	2,5	4,0	2,5	4,0	2,5	4,0	2,0	3,0	4,0	5,0	6,0
GH (mm)	2,0	3,5	5,0	2,0	3,5	5,0	3,5				2,0	3,5		5,0	
Ø (mm)	3,6			4,8			4,8				3,6				
Typ															
	Konischer Gingivaformer														

Plattform	RC												
	Verschraubtes Sekundärteil							LOCATOR®					
Typ													
Material	TAN			TAN		TAN		Ti-Legierung					
Winkel	0°			17°		30°		0°					
Ø (mm)	4,6			4,6		4,6		3,8					
GH (mm)	1,0	2,5	4,0	2,5	4,0	2,5	4,0	1,0	2,0	3,0	4,0	5,0	6,0
GH (mm)	2,0	4,0	4,0	3,5				2,0		4,0		6,0	
Ø (mm)	5,0			5,0				5,0					
Typ													
	Konischer Gingivaformer												

Fallbeispiel für Weichgewebekonditionierung

Jeder Patient ist ein individueller Fall und kann auf verschiedene Art behandelt werden müssen. Dementsprechend zeigt der folgende Fall nur eine mögliche Behandlungsstrategie und Verfahrensweise und veranschaulicht, wie die Weichgewebekonditionierung gehandhabt werden kann, um ein ästhetisches Ergebnis zu erreichen. Der Prozess in diesem Fall entspricht dem zuvor erklärten Behandlungsablauf (Seiten 1–2) und ist stets das Ergebnis der Zusammenarbeit verschiedener Parteien.

Prof. Dr. D. Buser, Dr. J. Wittneben, ZT T. Furter (v. l. n. r.)

Fall: Weichgewebekonditionierung mit der dynamischen Kompressionstechnik[2]

(Mit freundlicher Genehmigung von Dr. Wittneben)
Die folgende Behandlung wurde an der Universität Bern in der Schweiz durchgeführt. An diesem Patientenfall waren verschiedene Parteien beteiligt. Die Operation wurde von Prof. Dr. D. Buser durchgeführt, die Weichgewebekonditionierung sowie die prothetische Behandlung von Dr. J. Wittneben, und die Arbeit im Dentallabor übernahm ZT T. Furter von ArtDent in Bern. Umfangreiche Kommunikation und kontinuierlicher Informationsaustausch zwischen den behandelnden Parteien waren entscheidend für die Behandlung. Die Patientin war ebenfalls mit einbezogen und wurde während der Behandlung umfassend aufgeklärt.

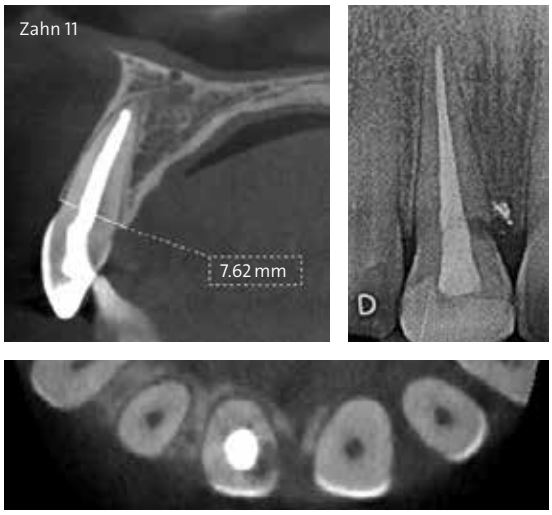

Abbildung 1: Ausgangssituation mit externer Wurzelresorption an Position 11; dünne bukkale Platte in Cone-Beam-CT-Diagnostik sichtbar

Fallanalyse und Behandlungsplanung

Eine 21 Jahre alte Nichtraucherin wurde von einer Privatpraxis an die Abteilung Oralchirurgie überwiesen, weil Zahn 11 eine akute Fistel einschliesslich einer posttraumatischen externen Wurzelresorption zeigte. Die Patientin wurde von der Abteilung Oralchirurgie weiter an die Abteilung für Kronen- und Brückenprothetik überwiesen, um einen kombiniert chirurgisch-prothetischen Behandlungsansatz durchzuführen.

Bei der Eingangsuntersuchung waren die Hauptbeschwerden der Patientin Mundgeruch und aus der Fistel austretender Eiter – sie wünschte eine Sanierung ihrer Frontzähne. Die extraorale Untersuchung zeigte keine pathologischen Befunde. Die intraorale Untersuchung ergab, dass ihre Zähne alle naturgesund und ohne Restaurationen waren, mit Ausnahme von Zahn 11, der eine Kompositfüllung mit Verfärbung und Abnutzung zeigte. In der röntgenologischen Analyse konnte die Diagnose einer scharf umrissenen lateralen Wurzelresorption bestätigt werden, die sich sowohl in der CT sowie in der periapikalen Röntgenaufnahme zeigte.

Abbildung 2: Die junge Patientin hat eine hohe Lippenlinie, einen dünnen gingivalen Biotyp, eine ausgeprägt girlandenförmige Gingiva und dreieckig geformte Frontzähne

Deshalb wurde Zahn 11 als hoffnungslos betrachtet und eine Implantattherapie empfohlen, da die Nachbarzähne unversehrt waren.

Aufgrund ihres jungen Alters und fehlender bisheriger Erfahrungen mit zahnärztlichen Behandlungen, abgesehen von denen im Bereich 11, hatte die Patientin hohe ästhetische Erwartungen. Bei offenem Lächeln zeigte die Patientin eine hohe Lippenlinie, die alle oberen Frontzähne und die umgebende Gingiva freilegte.

Der gingivale Biotyp war dünn und ausgeprägt girlandenförmig mit dreieckig geformten Frontzähnen. Diese Befunde führten zu folgendem SAC-Profil[1]: komplex, aufgrund der beteiligten ästhetischen Risikofaktoren.

Der Oralchirurg und die Prothetikerin besprachen den Fall mit der und ohne die Patientin. Es war wichtig, vor Beginn der Behandlung die Erwartungen der Patientin zu evaluieren. Die Patientin wurde auch über die Dauer der Behandlung und ihre Implikationen informiert. Sie stimmte zu und war bereit, mitzuarbeiten.

Der Zahntechniker wurde der Patientin ebenfalls vorgestellt, und die endgültige Position des Implantats wurde mit allen Zahnärzten auf der Grundlage eines Wax-up diskutiert. Während der Planungsphase wurde die Entscheidung gefällt, diesen Fall mit einem verschraubten Keramiksekundärteil zu lösen. Diese Entscheidung basierte auf der anatomischen Situation (Frontzahn, hohe Lippenlinie) und den Erwartungen der Patientin im Hinblick auf das ästhetische Ergebnis.

Abbildung 3: Röntgenbild mit der idealen Implantatplatzierung und dem ersten konischen Gingivaformer (RC ∅ 4,5 mm), das für die Einheilphase 1 eingesetzt wurde

Chirurgische Behandlung und Einheilphase

Die Zahnextraktion wurde vorsichtig ohne Aufklappung in der Abteilung Oralchirurgie von Prof. Dr. Buser durchgeführt. Genau 6 Wochen später (Konzept der Frühimplantation) wurde ein Straumann® Bone Level SLActive® Implantat mit einem Durchmesser von 4,1 mm (RC Plattform) vom gleichen Zahnarzt eingesetzt, verbunden mit gesteuerter Knochenregeneration (GBR, guided bone regeneration). Das Implantat wurde in einer korrekten dreidimensionalen Position gesetzt, und nach Erreichen der Primärstabilität erfolgte eine zusätzliche GBR-Technik. Der Lappen wurde aufgrund des gleichzeitigen GBR-Verfahrens für eine submukosale Einheilung vernäht.

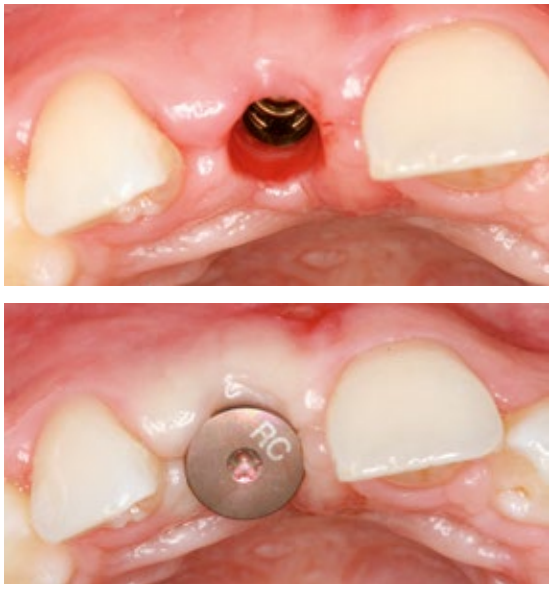

Abbildung 4: Der schmale Gingivaformer wurde durch einen breiteren Gingivaformer ersetzt, um das Weichgewebe zu verbreitern

Die Patientin erhielt eine einfache Kunststoff-Klammerprothese als provisorischen Interimsersatz während der Einheilzeit. Nach 10 Tagen musste der Prothesenzahn durch Auftragen von Material modifiziert werden. Nach dem Zweiteingriff zur Freilegung wurde ein konischer Gingivaformer (∅ 4,5 mm) für die RC Plattform eingesetzt. Die Weichgewebekonditionierung begann mit dem ersten Einsetzen des Gingivaformers. Nach der Abformung für das Provisorium wurde ein grösserer Durchmesser (6 mm) gewählt, um die Stelle für das Einsetzen des Provisoriumssekundärteils mit dem Provisorium vorzubereiten.

Zur Verbesserung der Schleimhautarchitektur in der Umgebung der künftigen Implantatkrone wurde eine Weichgewebekonditionierung mit der „dynamischen Kompressionstechnik“ durchgeführt.

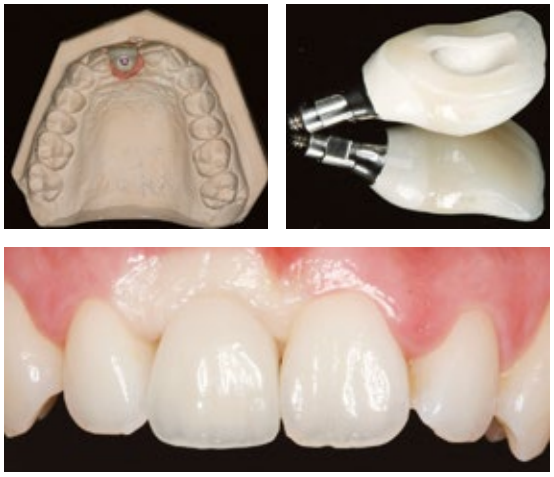

Abbildung 5: Eine leicht überkonturierte provisorische Krone wurde eingesetzt. Es konnte eine ischämische Reaktion beobachtet werden, die 10–15 Minuten nach dem Einsetzen der Krone wieder verschwand

Weichgewebekonditionierung mit der „dynamischen Kompressionstechnik“

Gemäss dem Konzept der Frühbelastung wurde 6 Wochen nach der Implantation ein verschraubtes implantatgestütztes Provisorium (PEEK-Provisoriumssekundärteil) eingesetzt. Die Form der provisorischen Krone wurde leicht überkonturiert, um Druck zu erzeugen, die Schleimhaut und das Austrittsprofil zu formen sowie einen Approximalkontakt zu haben. Als vorübergehender Effekt trat eine ischämische Reaktion (weisses Weichgewebe) für etwa 10 – 15 Minuten auf, und danach kehrte die rosa Farbe des Zahnfleischs zurück.

Abbildung 6: Nach zwei Wochen Druck wurde die Entlastungsphase durch intraorale Entfernung von Acrylatmaterial eingeleitet

Im Laufe der folgenden 2 Wochen wurde durch extraorales Hinzufügen von lichthärtendem Acrylatmaterial selektiver Druck auf die provisorische Krone ausgeübt (Druckphase). Nach 2 Wochen wurde die Form des Provisoriums durch Entfernen von Acrylatmaterial im approximalen/zervikalen Bereich modifiziert, um Platz für die Papillen zu schaffen (Entlastungsphase). Dieser Ansatz wird in mehreren Schritten durchgeführt und kann intraoral mit einem feinen Diamantschleifer vorgenommen und dann mit einem Arkansasstein poliert werden – ohne das Provisorium zu entfernen.

Abbildung 7: Zeitspanne nach dem Einsetzen der provisorischen Krone: 20 Tage

Abbildung 8: Zeitspanne nach dem Einsetzen der provisorischen Krone: 2,5 Monate

Abbildung 9: Zeitspanne nach dem Einsetzen der provisorischen Krone: 5 Monate; fertige Weichgewebearchitektur und Ende der Provisoriumsphase

Abbildung 10: Definitive Versorgung

Die Weichgewebekonditionierung wird für 3–5 Monate bei Einzelzahnlücken und für 6–8 Monate bei angrenzenden Implantaten in der ästhetischen Zone empfohlen. Im vorliegenden Fall wurde die Weichgewebekonditionierung über 5 Monate durchgeführt. Die Patientin nimmt regelmässig Termine beim Prothetiker für die Entfernung von Material wahr.

Die geschaffene endgültige Weichgewebearchitektur und das Austrittsprofil wurden durch Anfertigung eines individualisierten Abformpfostens auf das Meistermodell übertragen.

Behandlungsabschluss und Nachsorge

Für die Gestaltung der definitiven Versorgung wurde eine verschraubte einzelne Implantatkrone gewählt und ein individualisiertes Straumann® CARES® Zirkoniumdioxid-Sekundärteil hergestellt.

Abbildung 11: Röntgenaufnahme der definitiven Versorgung

Das geplante Sekundärteil wurde aufgewachst, mithilfe der Straumann® CARES® Visual Software gescannt und ein Zirkoniumdioxid-Sekundärteil angefertigt. Dann wurde Feldspatkeramik von Hand auf das Sekundärteil geschichtet. Die definitive Versorgung wurde mit 35 Ncm eingesetzt. Die Okklusion wurde angepasst.

Abbildung 12: Ein Jahr nach der Eingliederung der definitiven Versorgung zeigte sich bei einem Nachkontrolltermin stabiles Weichgewebe und stabiler krestaler Knochen

Die Nachkontrolle nach einem Jahr zeigte keine Veränderungen von Weichgewebearchitektur oder Implantatkrone. Dies wurde auch durch eine prospektive klinische Studie über Bone Level Implantate mit Frühinsertion, Konturaugmentation und Frühbelastungskonzept bei Einzelzahnlücken in der ästhetischen Zone bestätigt – es gab keine Veränderungen bei der Gesamtästhetik (rosafarbene und weisse Ästhetik-Parameter) über einen Nachkontrollzeitraum von 3 Jahren.[2]

Abbildung 13: Zustand bei Nachkontrolle nach einem Jahr

Wir danken Dr. Julia-Gabriela Wittneben (Universität Bern) für diese Falldarstellung und alle zugehörigen Abbildungen.

LITERATUR

1 Dawson A, Chen S, Buser D, Cordaro L, Martin W, Belser U. The SAC Classification in Implant Dentistry: Straightforward–Advanced–Complex. In Dawson A. and Chen S (eds):2009:Quintessence Publishing Group.

2 Buser D, Wittneben J, Bornstein MM, Grütter L, Chappuis V, Belser UC. Stability of contour augmentation and esthetic outcomes of implant-supported single crowns in the esthetic zone: 3-year results of a prospective study with early implant placement postextraction. J. Periodontol. 2011;82(3):342–9.

ALLE BROSCHÜREN AUCH ONLINE VERFÜGBAR
www.straumann.de/mediathek

WIR SIND FÜR SIE DA
TEL.: 0761 / 4501 333
FAX: 0761 / 4501 400
E-Mail: order.de@straumann.com
eShop: www.straumann.de/eshop

International Headquarters
Institut Straumann AG
Peter Merian-Weg 12
CH-4002 Basel, Switzerland
Phone +41 (0)61 965 11 11
Fax +41 (0)61 965 11 01
www.straumann.com

National Distributor
Straumann GmbH
Heinrich-von-Stephan-Straße 21
79100 Freiburg
Tel.: 0761/4501 0
Fax: 0761/4501 149
www.straumann.de

IPS e.max® ist eine eingetragene Marke der Ivoclar Vivadent AG, Liechtenstein.
LOCATOR® ist eine eingetragene Marke von Zest Anchors, Inc., USA.

© Institut Straumann AG, 2017. Alle Rechte vorbehalten.
Straumann® und/oder andere hier erwähnte Marken und Logos von Straumann® sind Marken oder eingetragene Marken der Straumann Holding AG und/oder ihrer verbundenen Unternehmen.

Wenn Sie der Verwendung Ihrer personenbezogenen Daten für Werbe- oder Marktforschungszwecke widersprechen wollen, genügt eine kurze Nachricht per E-Mail an datenschutz.de@straumann.com oder per Post an Straumann GmbH, Abteilung Datenschutz, Heinrich-von-Stephan-Straße 21, 79100 Freiburg.

Straumann Produkte sind CE gekennzeichnet DE151533 Stand 01/17